Aus der chirurgischen Abteilung
des St. Marienkrankenhauses zu Frankfurt am Main
Direktor: Prof. Dr. Flörcken

Beiträge zur galligen Peritonitis

INAUGURAL-DISSERTATION
ZUR ERLANGUNG DER DOKTORWÜRDE
IN DER GESAMTEN MEDIZIN
DER HOHEN MEDIZINISCHEN FAKULTÄT
DER JOHANN WOLFGANG GOETHE-UNIVERSITÄT
ZU FRANKFURT AM MAIN

vorgelegt von

WOLFGANG SCHENK
KASSEL

1943.



Gedruckt mit Genehmigung der Medizinischen Fakultät
der Johann Wolfgang Goethe-Universität zu Frankfurt a. M.

Referent: Prof. Dr. Flörcken

Dekan: Prof. Dr. Guthmann.

Beiträge zur galligen Peritonitis.

Bis zum Jahre 1890 hat *Courvoisier* (15) 119 Fälle von Perforationen der Gallenwege und der Gallengänge gesammelt. Von diesen 119 wurde nur einer operativ behandelt. Erstmalig haben *Clairmont und von Haberer* (23) das Krankheitsbild einer galligen Peritonitis beschrieben. Sie neigen in ihren Veröffentlichungen zu der Ansicht, daß eine gallige Peritonitis auch entstehen kann, o h n e daß der Gallenblaseninhalt durch eine Perforation der Gallenblase in die freie Bauchhöhle gelangt. Zwei weitere Fälle beschreibt *Doberauer* (24). Er glaubt, daß man eine Perforation bei der Operation an Verklebungen von Baucheingeweiden mit der Durchtrittsstelle erkennen kann. Nach *Schievelbein* (8) geht eine gangränöse Entzündung der Gallenblasenwand voraus. Er kommt auf Grund seines Operationsbefundes zu dieser Ansicht: die Gallenblase war prall gefüllt, starke Wandverdikkung, hochgradig ödematös, aus der Oberfläche sickerte dauernd gallige Flüßigkeit hervor, die den Tupfer hellgelb verfärbte. Die entfernte Gallenblase schrumpfte auf die Hälfte ihrer Größe zusammen. Eine F i l t r a t i o n der Galle durch eine krankhaft veränderte Gallenblasenwand nimmt *Wolff* (16) an. *Johannson* (62, 91) macht für die Peritonitis den Weg der Galle über die subserösen Lymphdrüsen verantwortlich. In seinem Falle fand *Madlener* (10) keine Perforation, aber eine Menge Steine. Auch *Hügel* (9) fand in seinen fünf operierten Fällen keine Perforation. *Fiebich* (31) kam in seinem Falle zu einem ähnlichen Befund und konnte keine Perforation feststellen. Die Transudation der Galle durch die gespannten Wände der Gallenblase ohne deren Perforation machen *Salager und Roques* verantwortlich. *Favreul (65)* beschreibt zwei obduzierte Fälle von Gallenperitonitis, ohne eine Perforation nachweisen zu können; er neigt daher auch der Möglichkeit der Filtration zu. Diese und weitere Autoren, wie *Quibé* (64), *Lesk* (70), *Brugnatelli* (79) und *Riedel* (30) vertreten die Ansicht, daß bei der exstirpierten Gallenblase, bei allerdings nur makroskopisch durchgeführter Untersuchung, keine Perforation zu finden war. Im Gegensatz dazu versuchten *Nauwerk und Lübke* (17) als erste durch

systematisch durchgeführte histologische Serienschnitte den von der Galle mutmaßlich gewählten Weg zu suchen und fanden in ihren Fällen an umschriebener Stelle eine Zerstörung der Gallenblasenwand. *Sick und Fränkel* (11) fanden ebenfalls mittels dieser Methode an der Gallenblase feinste Perforationen. *Nauwerk und Lübke* (17) stellten den Satz auf: keine Gallenperitonitis ohne Perforation. Dem kann ich auf Grund meiner Erfahrungen nicht in vollem Umfange beistimmen. —

Die Grundlage meiner Arbeit bilden 109 Fälle von galliger Peritonitis, die ich dem Krankengut der chirurgischen Abteilung des St. Marienkrankenhauses in Frankfurt a. M. unter Leitung von Herrn Prof. Dr. Flörcken entnehmen konnte. Bei diesen Fällen handelt es sich um gallige Peritoniden, die teils durch Perforation, teils ohne Perforation entstanden sind.

Zunächst möchte ich einige Ausführungen über den Begriff „gallige Peritonitis" machen. Das, was dem Chirurgen während der Operation auffällt, ist das Vorhandensein einer grünlichen Flüssigkeit. In anderen Fällen finden sich Flüssigkeitsansammlungen, die auf Grund der mir vorliegenden Operationsberichte als „trübe eitrige Galle", „seröses Exsudat", „dick-gelber Eiter", „helle schleimige Galle" und als „verfärbter Ascites" bezeichnet wurden. Die Mengen dieser Ergüsse betrugen zwischen 100 und 500 ccm. Sie waren sowohl in der freien Bauchhöhle als auch nach Art der Abscesse an dem unteren Leberrand vorhanden. Durch die anatomische Lage kann die Galle in der Bauchhöhle leicht abgekapselt werden: links und medial vom Duodenum und Pylorus, nach unten vom Colon und Netz, nach außen und oben von der Leber. In einigen Fällen konnte eine gallige Durchtränkung des Peritoneums, des Duodenums und der umliegenden Darmschlingen beobachtet werden, jedoch nur da, wo gallige Peritonitis schon längere Zeit bestanden hatte. Die von einigen Autoren angegebenen Mengen bis zu 2 Liter und mehr kann ich nicht bestätigen. —

Nach Durchsicht meiner Fälle komme ich zu der Überzeugung, daß zwei Arten für die Entstehung der galligen Peritonitis in Frage kommen:

1. in einem Teil der Fälle lag unzweifelhaft eine makroskopische Perforation der Gallenblase oder des galleabführenden Systems vor,
2. in anderen Fällen wurde die Perforation vermißt; demnach liegt die Annahme eines Filtrationsvorganges nahe, umso wahrscheinlicher, als in einigen Fällen noch eine akute Pankreatitis festgestellt werden konnte, in Analogie zu den Ergebnissen der tierexperimentellen Versuche von Blad (1).

Für die Entstehung einer Perforation kommen folgende Ursachen in Frage:

1. Veränderungen der Gallenblasenwand oder der abführenden Gallenwege. Betreffs der Veränderungen der Gallenblasenwand möchte ich einen Teil der Ausführungen von *Hügel* (9) anführen:

„Die Perforation der Gallenblase ist kein so sehr seltener Vorgang; derselbe hängt mit der Anatomie der Gallenblase zusammen. Ihr Mesenterium, wenn ich so sagen darf, ist eine breite Verbindungsstelle mit der unteren Leberfläche und von ihr aus gut vaskularisiert; diese Gefäße gehen wahrscheinlich

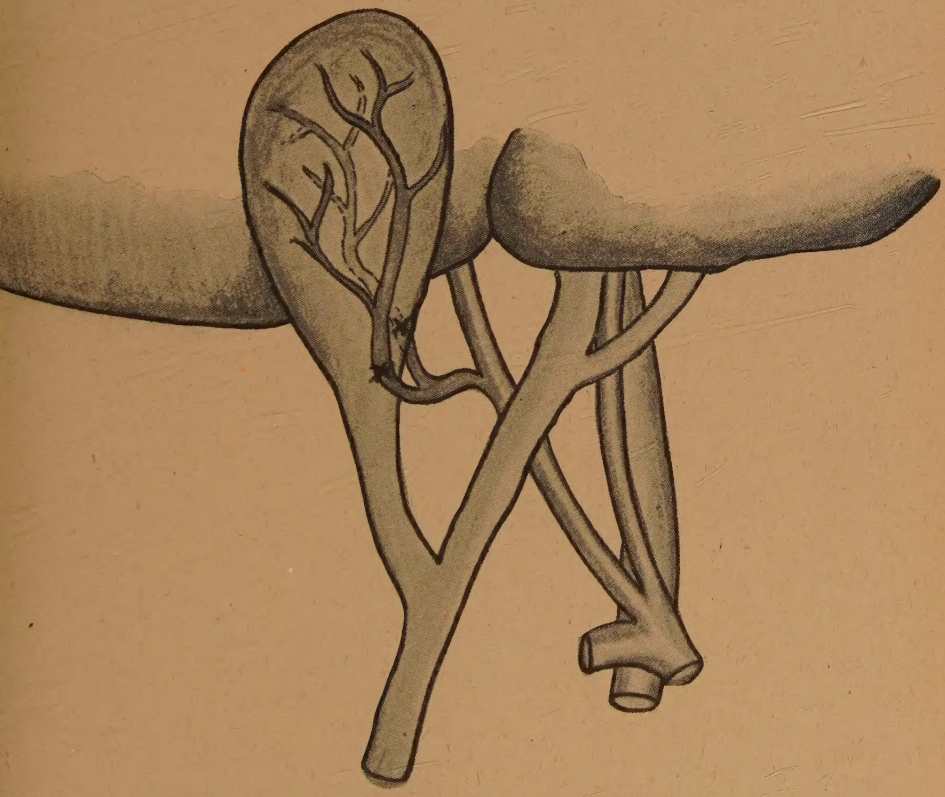

× *Stellen der Unterbrechung der Blutversorgung.*

Anastomosen mit der art. cystica ein. Wenn demnach kein isolierter Druck durch einen kantigen Stein auf die Blasenwand ausgeübt wird, so wird die Blutversorgung nicht unterbrochen und es kommt deshalb nicht so leicht zur umschriebenen Gangrän und zur makroskopischen Perforation."

Teilweise sprechen meine Operationsbefunde für diese Theorie im positiven Sinne insofern, als in einem großen Teil der Fälle Steine vorlagen und an der Gallenblasenwand, verschieden lokalisiert, gangränöse Stellen zu finden waren und die Größte von ihnen perforiert war. Im Allgemeinen betrug die Perforations-

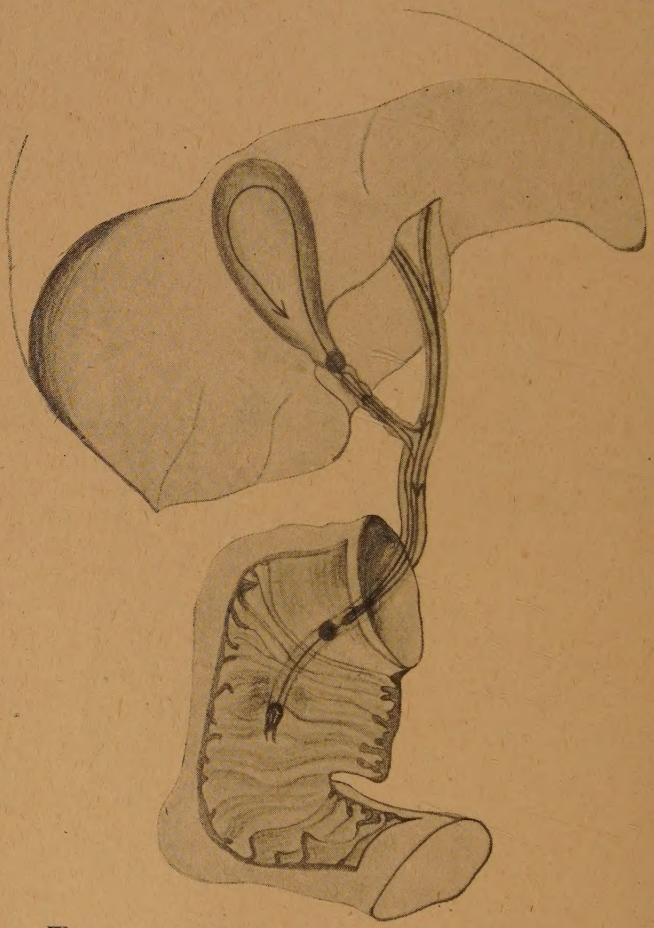

Weg der Galle bei Steinverschluß der Gallenblase.
Weg der Galle bei Steinverschluss im duct. choledochus.

stelle Linsengröße. Ich halte daher diese Art der Entstehung der Perforation für durchaus möglich. Weiterhin kann durch den Druck eines Steines im Cysticus dieser nekrotisch, phlegmonös und geschwürig verändert werden. Diese Veränderungen des Gallensystems sind jedoch nicht allein maßgebend, sondern der Druck spielt eine bedeutende Rolle. Erst der wesentlich

erhöhte Druck in dem Gallensystem vermag diese für eine Perforation geeignete Stelle zu sprengen und somit den Weg für die Galle in die freie Bauchhöhle zu bahnen. Eine Erhöhung des Druckes kann nur dann zustande kommen, wenn ein möglichst dicht abschließender Stein im Choledochus sitzt. Es ist hierdurch der Ausfluß in das Duodenum verlegt; die nachströmende Galle kann jedoch ohne weiteres in die Gallenblase gelangen und somit den Druck steigern. Liegt jedoch der Stein im Cysticus eingeklemmt, so fließt die Galle auf dem Wege Hepaticus-Choledochus in das Duodenum. Ein Nachfließen in die Gallenblase ist wohl so gut als unmöglich. Diese Tatsache beweist eindeutig die Abbildung.

2. Als weitere Ursache kommen Traumen in Frage. In meinem Krankengut war eine derartige Entstehungsursache nicht nachzuweisen.

Bei dieser Gelegenheit möchte ich noch kurz die sogenannte mikroskopische Perforation erwähnen. Wie *Schievelbein* (8), so konnte auch ich auf Grund der Operationsberichte feststellen, daß aus der Gallenblase ununterbrochen Galle austrat, die den Tupfer hellgelb verfärbte. Makroskopisch war keine Öffnung in der Gallenblase zu finden. Ihre Entstehung berührt in starkem Maße die Peritonitiden, die durch Diffussion entstanden sind. Ich möchte daher im Zusammenhang auf beide Möglichkeiten eingehen. *Retzlaff* (4) sagt hierzu folgendes:

Als die Ursachen einer echten Diapedese kommt die Anhäufung mehrerer Faktoren in Frage:

1. ein Verschluß der Gallenwege, besonders ein Verschluß des duct. cysticus,
2. eine Erkrankung der Gallenblasenwand, besonders bei infiziertem Gallenblaseninhalt,
3. wäre die Frage noch klar zu stellen, ob vielleicht eine Wirkung des Pankreasfermentes dabei eine Rolle spielt.

Auf letztere Frage werde ich bei der Besprechung der Versuche von *Blad* (1) näher eingehen. —

Bei der Betrachtung der histologischen Bilder kann ich in einem Teil der Fälle von Peritonitis per diffusionem feststellen, daß auf der Serosa ein dicker Fibrin-Leukocytenschorf liegt; in allen Wandschichten besteht eine starke Hyperämie. An einzelnen Stellen fehlt die Schleimhaut. In der Submucosa liegen zahlreiche Infiltrate aus kleinen Rundzellen und polymorphkernigen Leukocyten. Immer ist eine starke Hyperämie festzustellen. In diesen Fällen war der Inhalt der Bauchhöhle meist auch dunkelbraun bis rötlich verfärbt. Einen ähnlichen Befund schildert *Schoemacker* (2): „Die Gallenblase aber kam als eine fast faustgroße, gespannte, dunkelrote Zyste zum

Vorschein. Beim Anfassen und Drücken sah man an mehreren Stellen ganz kleine Tropfen dunklen Blutes durch die Wand quellen. In dem Präparat der Gallenblase läßt sich die Galle nicht nachweisen, Blut aber umso leichter."

Andererseits war auf Grund der histologischen Untersuchung die Schleimhaut, soweit sie nicht nekrotisch und abgestoßen ist, sehr dicht mit Lymphocyten und Plasmazellen durchsetzt. Auch in den Muskelsepten und der stark ödematösen Adventitia sieht man rundzellige und plasmazellige Infiltrate, die sich nach der Serosa zu verlieren. An der Stelle der Muskularis finden sich mehrere weite Drüsenlichtungen mit teilweise fehlendem Epithelbelag, die etwas bröckeliges Gallenpigment enthalten. Das Gewebe der Leber zeigt eine mäßige großtropfige Verfettung, vorwiegend der centralen Läppchenbezirke; Glykogen war nicht nachweisbar. Es ist auffallend, daß aus den Operationsbefunden eindeutig in den gleichgearteten Fällen immer ein Verlust des Gallenblasenepithels hervorgeht. Mit dem Verlust des Epithels ist der Gallenblase der stärkste Schutzwall gegen das Durchdringen der Galle genommen. Einer weiteren Möglichkeit der Entstehung einer galligen Peritonitis sei an dieser Stelle gedacht. *Lesk* (70) fand in seinem Falle Coli Bakterien, *Doberauer* (24) Typhus Bazillen, die sie als Ursache betrachteten. *Guiseppe Pozzi* (81) fand außerdem noch Streptokokken, in einem meiner Fälle waren einwandfrei auch Proteus Bazillen in Reinkultur nachzuweisen. In diesen Fällen lagen keine Perforationen vor, sodaß in einem gewissen Sinne die Bakterien als ursächliches Moment angeschuldigt werden können. In meinen Fällen wurden die Bakterien in der freien Bauchhöhle nachgewiesen. Das Exsudat hatte serös-fibrinösen Charakter. Die Patienten mit nachgewiesenen Coli- und Proteus Bazillen kamen sämtlich zu Tode, während der mit Parakoli Bazillen nach 4 Wochen beschwerdefrei entlassen werden konnte. Auffallend war noch in diesem Falle die ganz geringe Flüssigkeitsansammlung, im Gegensatz zu den anderen Patienten. Auf Grund dieser Feststellungen kann die *Nötzel*'sche Theorie (20), daß Gallenblasenperforationen ohne Infektion gutartig verlaufen, voll anerkannt werden. Diese Erfahrungen stehen voll und ganz in Einklang mit den Ergebnissen der Tierversuche von *Steinberg* und *Goldblatt* (53). Kurz sei an dieser Stelle auf ihre Versuche eingegangen: „nach intraperitonealer Injektion von in physiologischer Kochsalzlösung aufgeschwemmten Bakterien ließen sich in der aus dem duct. thoracicus abgeleiteten Lymphe zahlreiche Bakterien nachweisen. Es traten Vergiftungserscheinungen auf, ohne daß ein Tier starb. Bei demselben

Vorgehen nur mit in Tragacantgummi aufgeschwemmten Bakterien fand sich keine Bakteriämie, nur vereinzelte Bakterien in der Lymphe, alle Tiere starben. Daraus wird gefolgert: Bakteriämie ist nicht verantwortlich für den Tod bei Peritonitis. Schneller Übergang der Bakterien ins Blut war verbunden mit der Erholung der Tiere. Bei intraperitonealer Retention der in Tragacantgummi aufgeschwemmten Bakterien wird die Produktion von toxischen Substanzen begünstigt, deren Resorption den Tod verursacht. Durch den schnelleren Übergang der in Salzlösung aufgeschwemmten Bakterien ins Blut wird der Toxinbildung zuvorgekommen, die Bakterien selbst im Blut zerstört".

Ein weiterer, soweit es sich überblicken läßt, sehr wichtiger Faktor bei der Gefährlichkeit der Peritonitis ist die Cholatvergiftung. Mit dieser Frage hat sich *Watanabe* (7) eingehender beschäftigt. Er konnte eine Anhäufung der Gallensäuren im Blut nachweisen, worin er die Todesursache sieht. Es sei an dieser Stelle eine Ausführung seiner Ergebnisse angegeben: „während der intravenösen Injektion der Gallensäure wurden die Tiere sehr unruhig, daneben machten sich Übelkeit und Erbrechen bemerkbar. Am Ende der Injektion wurden sie benommen und der Puls wurde klein, frequent, die Atmung ruhig und langsam. Nachdem sie mehrere Stunden lang im gleichen Zustand der Benommenheit verharrten, erhielten sie das Bewußtsein wieder und zeigten sich nach einem Tag so gesund wie früher. Ebenso kamen die gleichartigen Symptome bei intraperitonealer Einführung von 4% Lösung zur Beobachtung. Am Ende der Injektion wurden sie ruhig oder adynamisch, der Puls wurde klein, frequent, die Atmung anfangs beschleunigt, später verlangsamt. Die Benommenheit trat jedoch weniger beträchtlich als die zunehmende Schwäche in Erscheinung, bis die Tiere unter Benommenheit zu Grunde gingen. Die toxischen Erscheinungen traten also in den beiden Injektionsverfahren ziemlich stark ausgeprägt auf. Beim Cholaskos tritt der Gallenfarbstoff im Blut nach 16—20 Stunden auf und vermehrt sich bis zum Tode. Zuweilen kann in gewisser Zeitspanne keine Zunahme desselben gesehen werden. Beim Cholaskos erhöht sich immer der Cholesterinspiegel im Blut um 33—94%. Die Gallensäure im Blut nimmt im allgemeinen zu; andauernd zunehmend bis zum Tode oder wieder abnehmend vor dem Tode. Beim Cholaskos wird eine keimfreie hämorrhagische Peritonitis verursacht." — Leider zog *Watanabe* nicht die letzte Konsequenz aus diesem sowohl experimentellen als auch klinischen einwandfreien Bild: durch die Anhäufung von Gallensäuren im Blut wird das Säure-Basen-Gleichgewicht

gestört. Hierin ist die eigentliche Todesursache zu suchen und zu finden. Beweisend hierfür ist die zunehmende Somnolenz der Patienten. Ein weiterer Faktor bei der Todesursache ist es, daß Gallenfarbstoffe in Geweben, den Nieren, der Milz und im Herzmuskel abgelagert werden. Hierfür spricht wiederum die klinische Erfahrung: in allen Fällen, wo mit Sicherheit eine derartige Todesursache anzunehmen ist, war die konsequent durchgeführte Herztherapie nicht erfolgreich. Daher ist in derartigen Fällen oberstes Gebot für die Wiederherstellung des Säure-Basen-Gleichgewichts zu sorgen. Es muß daher ein gänzlich neuer Weg in der Therapie eingeschlagen werden. In diesen Fällen möchte ich die intravenöse Injektion von 7% Natriumbikarbonat vorschlagen .

Retzlaff (4) sagt, daß bei länger dauernder Überschwemmung des Bauchfelles mit Galle eine beträchtliche Unterfunktion der Nieren und Nebennieren eintrete. Es ist sogar histologisch eine Zelldegeneration festzustellen, wodurch das allgemeine hormonale Gleichgewicht gestört wird. Dadurch kann sehr wohl die Kachexie bedingt sein. —

In meinen Fällen handelt es sich sowohl um durch Perforation, als auch durch Diffusion entstandene gallige Peritonitiden. Die Zahl der Gallenerkrankungen beläuft sich seit dem Jahre 1920 auf 2 657. Hiervon fallen 109 Fälle auf gallige Peritonitis, das sind 24,37% von der Gesamtzahl. Unter diesen 109 Fällen lassen sich 47 einwandfreie Perforationen nachweisen, das sind 41,29% von der Gesamtzahl. Während in den restlichen 62 Fällen keine Perforationen makroskopisch nachgewiesen wurde, oder aber ihre Existenz sehr zweifelhaft ist. Von diesen 47 Perforationen verliefen 17 tödlich, das sind also 15,58% von der Gesamtzahl aller Fälle, oder aber 36,17% von der Zahl der Perforationen. Daran sind die Männer mit 6, die Frauen mit 11 beteiligt. Die restlichen 62 Fälle fallen zu Lasten der Diffusion, das sind 56,88% von der Gesamtzahl aller Fälle. Von diesen 62 Fällen verliefen 26 tödlich, das sind 23, 85% von der Zahl aller Fälle, oder 41,93% von der Zahl der Diffusionen. Daran sind die Männer mit 11, die Frauen mit 15 beteiligt. Daraus ist ersichtlich, daß die Mortalität bei den Diffusionen um 8,27% grösser ist.

Im weiteren Verlauf der Arbeit will ich auf die Anamnese näher eingehen. Bei ihrer Betrachtung muß man zwei Arten unterscheiden: bei einem Teil der Fälle handelt es sich um solche mit kurzer Vorgeschichte, im anderen um solche mit langer Vorgeschichte. Wende ich mich zunächst mal den letzteren zu. Es stehen hier die Frauen an der Spitze; die längste Anamnese erstreckt sich auf einen Zeitraum von über 20 Jahren. Während

dieser Zeit traten mehr oder weniger schwere Koliken auf. Wie hier, so auch in der Mehrzahl der Fälle. Meistens klagen die Patienten über Schmerzen von Seiten des Magens; fast immer strahlen die Schmerzen zwischen die Schulterblätter, oder nach der rechten Schulter aus. Dadurch ist der Blick bereits auf die Gallenblasengegend gelenkt. Weiterhin traten Erbrechen und Obstipation auf. Erbrochen wurde meistens mehr oder weniger Schleim oder gallige Flüssigkeit, in mehr oder weniger langer und heftiger Art. Teilweise bestand im Verlauf der Jahre ein Ikterus, beziehungsweise ikterische Verfärbung der Skleren. Während bei den Frauen meistens Magenbeschwerden die ersten Symptome bilden, treten bei den Männern Schmerzen kolikartiger Natur unter dem rechten Rippenbogen auf. Seltener sind Erbrechen und Ikterus festzustellen. In zwei meiner Fälle klagten die Patienten über eine äußerst starke Druckschmerzhaftigkeit des Abdomens. Wie weiter aus ihren Angaben hervorgeht, ließen diese Beschwerden nach einem plötzlichen stechenden Schmerz nach. Während der Operation konnte in beiden Fällen eine Perforation einwandfrei festgestellt werden. Es liegen also zwei Fälle vor, bei denen ein Perforationsschmerz vom Patienten selbst festgestellt werden konnte.

Auch bei den Männern ist eine sich auf lange Zeit, bis zu 15 Jahren, erstreckende Anamnese zu erheben.

Die Temperaturen lagen zwischen 37,5 und 39,8 Grad. Weiterhin war sowohl bei den Frauen als auch bei den Männern eine Auftreibung des Leibes festzustellen, ohne daß eine Flüßigkeitsansammlung nachgewiesen werden konnte.

Die Bauchmuskeln zeigten stellenweise eine derartige Spannung, daß ein genauer Palpationsbefund nicht zu erheben war.

Wende ich mich nun dem Status zu. Übereinstimmend in allen Fällen war die Zunge stark oder grau belegt, in den letal verlaufenden Fällen stark trocken, mitunter mit braunen Borken überzogen. In den leichteren Fällen war sie feucht und belegt. In fast allen Fällen ist die Bradykardie charakteristisch im Gegensatz zu jeder anderen Peritonitisform. *Finsterers* (89) Symptom der Bradykardie hat seine volle Richtigkeit. Erst im späteren Verlauf der Peritonitis liegt die Pulsfrequenz zwischen 100 und 160. Bei der Betrachtung des Blutbildes lagen verhältnismäßig normale Erytrocytenwerte vor, ebenso normale Hämoglobin- und Färbeindexwerte. In allen Fällen konnte eine ausgesprochene Leukocytose mit Ausnahme von dreien, festgestellt werden: untere Grenze 12 000, obere Grenze 49 000!

Die normale Zahl der Lymphocyten von 25% kann ich nicht bestätigen, eher eine Lymphopenie: 4—7%. Die Eosinophilen zeigten Werte von 9—17%, die Monocyten von 1—4%. In vier Fällen mit sehr beträchtlicher Leukocytose konnte ich bis zu 4% Myelocyten finden. In zwei der Fälle konnte ich eine Linksverschiebung von 16% beobachten.

Nunmehr möchte ich eine Darstellung des Palpationsbefundes abgeben: teilweise war seine Erhebung gänzlich ausgeschlossen, da eine ganz erhebliche Druckschmerzhaftigkeit und

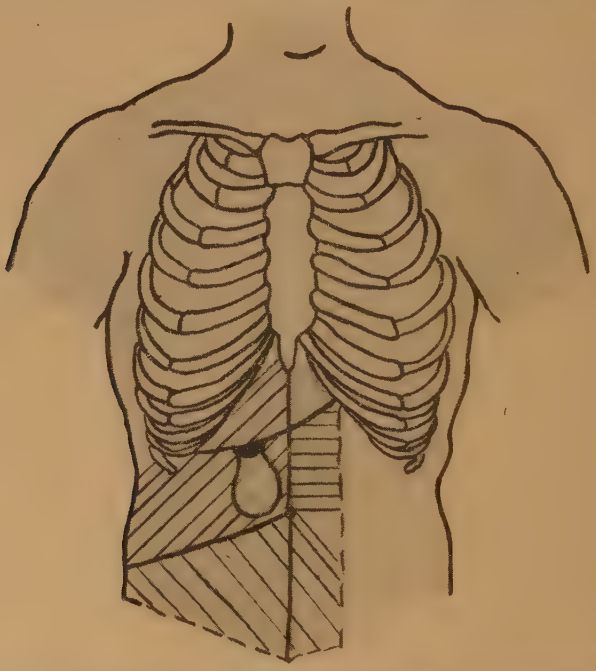

Ausbreitungsgebiete der Spannung und Druckschmerzhaftigkeit sowie Resistenzvermehrung.

(Abb. nach Corning, Topographische Anatomie)

Muskelspannung bestand. In der Mehrzahl der Fälle war eine Spannung und Druckschmerzhaftigkeit sowie Resistenzvermehrung des rechten Oberbauches bis unterhalb der Nabelhorizontalen, seitlich bis zur Mittellinie des Oberbauches festzustellen. Ab und zu bestand eine Auftreibung des ganzen Abdomens oder aber nur der rechten Hälfte. Manchmal war die Gallenblase als praller Tumor zu palpieren. In einigen Fällen war es möglich, durch die schlaffen Bauchdecken einen Tumor zu fühlen, der am

anderen Morgen verschwunden war. In diesen Fällen war eine Perforation nachzuweisen. Diese Tatsache gibt die Möglichkeit, die Diagnose: Perforation der Gallenblase, zu erhärten. In allen Fällen, in denen während der Operation eine über das ganze Abdomen verbreitete gallige Peritonitis festzustellen war, konnte vorher bei der Palpation eine Muskelspannung des ganzen Bauches bemerkt werden.

Es waren dies meist Fälle, bei denen der Galleaustritt schon einige Tage zurück lag. In den frischen Fällen hatte sich bei makroskopisch sichtbarer Perforation vor allem Netz um die Gallenblase gelagert. Dadurch war zunächst eine Abkapselung des Exsudates erfolgt. Dieser Befund gibt die Möglichkeit, die seit der Perforation verstrichene Zeit ungefähr zu bestimmen. Somit ist dem Operateur ein wichtiger Hinweis gegeben, inwieweit bei der postoperativen Behandlung an eine Cholatvergiftung zu denken ist. Über die maßgebliche Beteiligung der Steine an Perforationen kann nichts Eindeutiges gesagt werden. Denn in den Fällen mit Diffusion fanden sich ebenso, wie bei denen mit Perforation einzelne Solitärsteine oder mehrere Steine, die auffallender Weise oft als brombeerartig aussehend beschrieben wurden.

In meinen weiteren Ausführungen möchte ich die Erfolge der Operationsmethoden kurz schildern. In Frage kommen:

1. Cholecystostomie, im Ganzen wurden 65 Patienten dieser Methode unterzogen. Davon kamen 30 zu Tode, die restlichen 35 wurden geheilt.
2. Cholecystektomie, dieser Methode wurden 27 Patienten unterzogen, 4 starben, die restlichen 23 konnten geheilt werden.
3. Drainage, ausgeführt an 7 Patienten, 4 davon starben, 3 wurden geheilt.
4. Laparatomie, in 4 Fällen angewandt, 3 Patienten starben, einer wurde geheilt.

Aus dieser Darstellung geht eindeutig hervor, daß die Cholecystektomie die besten Erfolge zeigt. *Fiebig* (31) *Schoenbauer* (90) und andere Autoren halten, wenn es der Zustand des Patienten gestattet, die Cholecystektomie für die Methode der Wahl. Die verhältnismäßig hohe Sterblichkeit nach Cholecystostomie und Drainage war teilweise durch den moribunden Zustand des Patienten bedingt, der keinen anderen Eingriff gestattete. Als einzige Prophylaxe gegen das Auftreten der galligen Peritonitis ist die Frühoperation in den Fällen oberstes Gebot, in denen bei länger dauernden Gallenbeschwerden mit der Therapie der inneren Medizin keine Erfolge mehr erzielt werden können.

Dem Sediment sei noch eine Betrachtung gewidmet. Von fast allen Patienten liegen Sedimentbefunde vor. Somit ist mir die Möglichkeit gegeben, ziemlich umfassende Angaben zu machen. Erytrocyten waren teils einzeln, teils reichlich vorhanden. Massenhaft lagen geschwänzte Epithelien vor. Dieser Befund läßt auf entzündliche Zustände des Nierenbeckens schließen. Das gehäufte Auftreten von Ziegelmehl bestätigt einen sauren Harn. Von Zylindern waren massenhaft granulierte und hyaline zu finden. Dies läßt den Schluß zu, daß eine wirkliche Nierenerkrankung vorliegt. Als Ursache müssen die im Blut kreisenden Gallensäuren angesehen werden. Man kann annehmen, daß eine gewisse Niereninsuffizienz als Todesursache mit in Betracht gezogen werden muß. In einem meiner Fälle kann ich hierfür eine Bestätigung finden: nach gut verlaufener Operation wurde der Patient am 2ten Tage benommen und starb am 7ten Tage unter den Erscheinungen einer Urämie.

Beim postoperativen Verlauf bedarf die Entfernung des Drains besonderer Beachtung. Eine zu frühe Entfernung des Gallendrains muß auf alle Fälle vermieden werden. An Hand des Krankengutes ergibt es sich, daß man 10—14 Tage zuwarten kann. Bei zu früher Entfernung schloß sich die Hautwunde und es waren nach einiger Zeit über der vorgewölbten Narbe Incissionen notwendig. Sonst verlief die Zeit der Genesung außer einigen schweren postoperativen Komplikationen ohne irgendwelche Beschwerden.

Als postoperative Komplikationen traten Lungenembolie und Trombosen auf. *Star Judd und Philips* (50) bezeichnen die Nähe der Gallenblase zum Zwerchfell als hauptsächlichen Grund für allgemeine Lungenkomplikationen. Während die Lungenembolien tödlich endeten, konnten die Trombosen mit den üblichen Mitteln beseitigt werden.

Schließlich möchte ich noch auf den Einfluß des Pankreas auf die Entstehung der galligen Peritonitis hinweisen. Blad (1) hat sich mit dieser Frage näher beschäftigt. Ich führe daher einige Abschnitte seiner Veröffentlichung an: „normale Galle in normaler Gallenblase macht ein gallendichtes System aus. Wenn die Galle die Gallenwände passiert, muß sich eine krankhafte Veränderung entweder des Inhaltes oder der Wand oder beider finden. Wir wollen uns zuerst mit dem Inhalt beschäftigen. Die Hauptmasse der Galle ist eine kolloide Suspension und kann als solche eine tierische Membran in casu Gallenblasenwand nicht passieren. Bringt man eine Lösung des Gallenfarbstoffes in eine Dialysenröhre bei 37 Grad in einen Thermostat, so tritt in den folgenden Tagen eine schwache, aber deutliche Gallen-

färbung des umgebenden Wassers auf. Der Gallenfarbstoff passiert also die feinen Poren der Röhre. Stellt man Menschengalle unter denselben Bedingungen hin, so hält sich das umgebende Wasser dagegen ganz farblos, es passiert kein Farbstoff durch die Poren.

Spaltet man indessen die Kolloide der Galle durch eine Fermentverdauung, so sieht man eine sehr lebhafte Passage des Gallenfarbstoffes durch die Dialysenröhre hinaus.

Diese einfachen Versuche zeigen, daß der Farbstoff in der kolloiden Galle keine Membran passieren kann, werden indes die Kolloide der Galle durch Verdauung zerstört, so wird der Farbstoff auf irgend eine Art vorläufig frei und kann die Membran passieren.

Das Kolloid passiert also nicht die Gallenblasenwand, das Kristalloid passiert dagegen leicht. Nach der Ligatur des Choledochus wurde die Gallenblase transhepatisch mit 8 ccm Duodenalsaft gefüllt, wozu Coli-Bazillen aus einer 30 Stunden alten Agar-Kultur von einem Coli-Bazillus aus einem normalen Kälberdarm angesetzt wurden. Das Tier starb 2 Tage nach der Operation. Im Unterleib befand sich eine diffuse Peritonitis mit einer reichlichen Menge dünnflüssiger gallenfarbiger, bräunlicher Flüssigkeit derselben Konsistenz, aber etwas heller als die Flüssigkeit in der Gallenblase. Der Choledochus war dilatiert und auch die Gallenblase war etwas ausgespannt, etwas dunkel gefärbt, im Übrigen aber ohne nachweisbare Veränderungen der Schleimhaut oder Wand. Es fanden sich nirgends Anzeigen einer Perforation der Gallenblase, Gallenwege, Leber, des Duodenums oder Ventrikels und speziell war der Stichkanal durch die Leber suffizient und zwar in dem Grade, daß es nicht möglich war, ihn bei der Sektion nachzuweisen.

Durch Mikroskopie zeigte es sich trotzdem, daß die Wand völlig nekrotisch war, und es fand sich in allen Schichten eine bedeutende sero-fibrinöse Exsudation, die die Bindegewebsbündel voneinander gesprengt hatte.

Diese Tierversuche zeigen, eine wie große Bedeutung der Beschaffenheit der Membran beizumessen ist. In dem Augenblick, wo die Gallenblasenwand nekrotisch aufgeweicht und zersprengt ist, wird sie porös wie ein Schwamm oder, ob man will, sie wird der Sitz zahlloser mikroskopischer Perforationen. Meine Versuche haben in der Weise gezeigt, daß eine Fermentverdauung der Galle und Gallenblasenwand, eventuell in Verbindung mit einer Bakterienwirkung, das Phänomen einer Gallenperitonitis ohne Perforation der Gallenwege erklären kann."

Hierzu kann ich aus meinem Krankengut 29 einschlägige Fälle anführen. Es handelt sich um Pankreatitis hämorrhagiga und akute Pankreatitis. In 25 der Fälle bestand eine Cholelithiasis. Meistens war die Sondierung auf dem Wege Gallenblase-Duodenum auf Grund eines eingeklemmten Steines im ductus choledochus nicht möglich Von diesen 29 Fällen starben 11. In keinem der Fälle konnte eine makroskopische Perforation der Gallenblase nachgewiesen werden. Die Operationspräparate der Gallenblase ergaben eine Wand von teils normaler Stärke oder eine durch Ödem bedingte Wandverdickung. Die Schleimhaut, soweit noch vor-

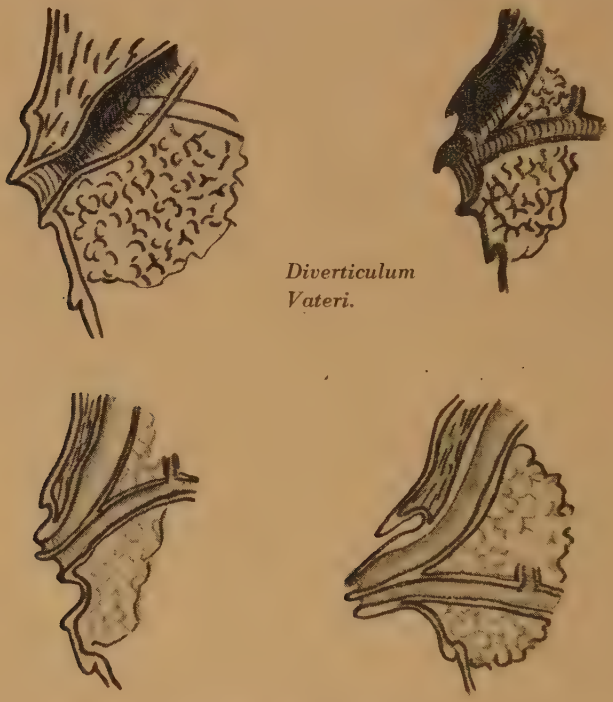

Variationen in der Ausmündung des Duct. choledochus u. des Duct. pancreaticus. (Nach Letulle und Nattan-Larrier, Bull. de la soc anat. de Paris, Vol. 73, 1898)

handen, zeigte Entzündungen, Rötung und Schwellung, teilweise war sie ulceriert, der übrige Teil hämorrhagisch. Das in der Bauchhöhle vorhandene Exsudat war trüb, serös und gallig gefärbt. In der Mehrzahl der Fälle konnten ausgedehnte Verdauungsnekrosen am Netz festgestellt werden. Die Leukocytenzahl lag zwischen 22 000 und 44 000. Ob eine Infektion der Gallen-

wege vorlag, konnte ich leider nicht feststellen. Es geht aus diesen 29 Fällen eindeutig hervor, daß eine gallige Peritonitis durch Pankreassaft, der in die Gallenwege gelangte, entstehen kann. Die Möglichkeit besteht unter einer einzigen Bedingung: wenn der ductus choledochus und der ductus pankreaticus anstatt wie gewöhnlich einzeln in das Duodenum einzumünden, eine sogenannte Vater'sche Ampulle bilden. Wenn sich in dieser Ampulle ein Stein festsetzt, so ist der Ausfluß der Galle und des Pankreassaftes verlegt. Es liegt daher nahe, daß in solch einem Fall der Pankreassaft in die Gallenblase gelangen kann und die oben beschriebenen Erscheinungen verursacht.

Zusammenfassend komme ich zu der Überzeugung, daß bei länger dauernden und durch innere Mittel nicht beeinflußbaren Gallenerkrankungen die Frühoperation in Form der Cholecystektomie in Erwägung gezogen werden soll. Bei der galligen Peritonitis muss, wenn es der Zustand des Patienten erlaubt, ebenfalls die Cholecystektomie durchgeführt werden. Die Anlegung einer Gallenblasenfistel bleibt als Ausweg in besonders schweren Fällen. Als Therapie der Cholatvergiftung möchte ich einen Versuch mit 7% Natriumbicarbonat intravenös vorschlagen.

Im Anhang führe ich einige charakteristische Krankengeschichten an.

Krankengeschichten.

Patient W. S. von Beruf Verwaltungsinspektor.

DIAGNOSE:

Cholecystitis acuta gangraenosa perforata, Cholelithiasis. Empyem der Gallenblase, Peritonitis des Oberbauchraumes, Bronchitis, Herzschwäche.

OPERATION:

Cholecystostomie

ANAMNESE:

Kinderkrankheiten unbekannt. Auch später angeblich nie ernstlich erkrankt. Am Freitag den 23. 7. 26. *plötzlich* heftige Schmerzen im Oberbauch rechts, die bis heute ununterbrochen bestehen blieben. Wiederholt galliges Erbrechen. Stuhl im allgemeinen obstipiert. Letzte Stuhlentleerung gestern auf Einlauf. Blähungen gingen im Laufe der Nacht noch ab. Da die Beschwerden zunahmen, Temperatur zudem anstieg, wurde Patient heute ins Krankenhaus eingewiesen.

STATUS:

Großer, kräftiger Mann in relativ gutem Ernährungszustand. Haut und sichtbaren Schleimhäute mäßig durchblutet

Zunge: trocken, stark belegt.

Lunge: auf beiden Seiten diffuse, zahlreiche bronch. Geräusche.

Herz: Nach beiden Seiten erweitert, namentlich nach links, Spitzenstoß 1—2 cm außerhalb der Mamillarlinie.

Abdomen: stark aufgetrieben, trommelförmig gespannt, ausgesprochene Resistenzvermehrung im ganzen rechten Oberbauch bis unterhalb des Nabels herabreichend, lebhafter Druckschmerz dortselbst. Keine Darmperistaltik. *Temp:* 38,7 *Puls:* unregelmäßig, beschleunigt Frequenz 106.

OP. BERICHT:

Transrektaler Längsschnitt. Peritoneum stark verdickt, ödematös. Nach Eröffnung desselben liegt das stark verdickte, ödematöse Netz vor. Im oberen Wundwinkel erscheint jetzt im Netz eine dreimarkstückgroße, unregelmäßige begrenzte Oeffnung mit nekrotischem Rande, aus der sich kontinuierlich gelbe, eitrige Flüssigkeit entleert. Absaugen der Eitermassen. Sodann Darstellen des unteren Leberrandes. Dabei entleert sich in starkem Strahl aus dem rechten subphrenischen Raum eitrige Flüssigkeit. Sodann stumpfes Lösen des Netzes vom freien Leberrand, wobei die vergrößerte, verdickte Gallenblase mit erbsengroßer Perforationsöffnung im Fundusteil zum Vorschein kommt. Incission der Gallenblase zwischen zwei Haltefäden. Es werden cirka 25 haselnußgroße, facettierte, schwärzliche Steine extrahiert. Gallenblasenschleimhaut in ganzer Ausdehnung gangränös. Einführen eines dicken Gummidrains in die Gallenblase nach vorheriger Verengerung der Incissionsöffnung. Das Drain wird in dem Gallenblasenfundus durch zwei Catgutknopfnähte am Peritoneum fixiert und zum oberen Wundwinkel herausgeleitet. Einführen eines Jodoformstreifens auf den Gallenblasenfundus, ein zweiter Jodoformstreifen auf den ulcerös veränderten Netzteil, ein dritter an die Leberunterfläche. Dorthin ebenfalls ein Gummidrain. Die beiden letzteren werden zum unteren Wundwinkel herausgeleitet. Schichtnaht der Bauchdecken bis auf die Drainage.

POSTOP. VERLAUF:

Relatives Wohlbefinden, Temperatur auf 37,2 abgefallen. Puls regelm., genügend gefüllt. Kein Erbrechen. Blähungen gingen bereits heute ab, desgleichen eine geringe Menge Stuhl. Dericin.

Morgens weiter Temperaturabfall auf 36,7. Patient klagt über Hustenreiz. Auswurf sitzt sehr fest. Dericin. Inhalationen. In den Frühnachmittagsstunden Verschlechterung des Zustandes. Hustenreiz nimmt zu, kein Auswurf, abends röchelnde Atmung. Expektorantien und Excitantien, abwechselnd Kampfer und Coffein. Die ganze Nacht hindurch nicht die geringste Expektoration. Verschleimung nahm dauernd zu. Gegen 8 Uhr Morgens plötzliche Atemnot, livide Verfärbung des Gesichtes und Aussetzen des Pulses, Exitus.

Urin: E.∅, Z. ∅, Sed. hyal. granul. Cylinder, einz. Bakt. Kristalle. Erytro. Leuko.

BLUTBILD:

Leuko 19 000, Erytro 4 640 000, Hg 95, F. I 1, Poly 85%, Lympho 4%, Mono 7%, Myel 2%, Mastz 1%, Plasmaz 1%.

Patientin A. M. Ehefrau.

DIAGNOSE:

Schwere jauchige Cholecystitis mit Cholangitis, gallige Peritonitis der ganzen rechten Bauchseite.

OPERATION:

Cholecystostomie.

ANAMNESE:

Vor 5 Jahren Magenkolik. Vor 3 Jahren erneute Anfälle, dann wieder Ruhe. Bis jetzt erneut Schmerzen in der rechten Bauchseite, ausstrahlend nach dem rechten Kreuz und Rücken. Anfangs mehrmaliges Erbrechen, kein Schüttelfrost, kein Husten. Die Schmerzen hielten die ganzen Tage

mit kurzen Unterbrechungen an, lassen jetzt etwas nach. Seit Beginn der Erkrankung Gelbsucht. Stuhlgang war von weißlicher Farbe. Urin dunkelbraun, Verstopfung. Zeitweise auch Hautjucken. Bei den früheren Anfällen ebenfalls Gelbsucht. Ekel gegen alle Speisen, viel Durst. Temperatur 40, Puls 128.

STATUS:

Groß, kräftig, gut genährt. Herpes der rechten Unterlippe, hochgradiger Ikterus der Haut und Skleren.

Zunge: feucht und belegt.

Lungen: o. B.

Herz: Grenzen o. B., erste Töne unrein, leises syst. Geräusch über allen Klappen. Puls regelm., von mittlerer Füllung.

Abdomen: Leib stark gewölbt, weich, man fühlt in der rechten Bauchseite bis zum Nabel abwärts eine derbe Resistenz, die auf Druck schmerzt. Resistenz läßt sich ziemlich gut abgrenzen, entspricht der vergrößerten Gallenblase.

BLUTBILD:

Erytro 3 280 000, Leuko 48 000, Hg 84, F.I 1,3, Poly 91%, Lympho 6%, Eo Ø, Mono 1%, Myelo 2%.

Urin: E.Ø, Z.Ø, Sed.: mäß. Epith., einzelne Kristalle, Leuko, vereinzelte Erytro. Urobilin: poss. Uribilinogen: stark poss. Bilirubin: neg.

OP. BERICHT:

Mit Rücksicht auf das elende Befinden der Patientin wird die Operation in Lokalanästhesie begonnen. Geplant ist von vornherein den Choledochus zu kontrollieren mit Rücksicht auf den Ikterus. Im übrigen ist es klar, daß die Operation auf das Notwendigste beschränkt werden muß. Schnitt in der Mittellinie mit Verlängerung rechts vom Nabel. Während des Schnitts Beginn mit Aethernarkose. In der Bauchhöhle ein trübes galliges Exsudat. Durchtrennung des lig. teres. Die Gallenblase läßt sich langsam luxieren. Das Organ ist enorm vergrößert, reicht fast bis zum Leistenbande. Besonders in der Umgebung des Fundus reichlich Fibrinbildung und reichlich galliges Exsudat. Es besteht zweifellos eine gallige Peritonitis. Das gespannte Organ wird am Fundus punktiert. Entleerung enormer Mengen, schätzungsweise 400—500 ccm einer dicken, trüben, jauchig riechenden Galle. Nachdem die Gallenblase leer ist, Verschluß der Punktionsöffnung. Zunächst Kontrolle des Choledochus. Bei der großen Tiefe ist der Choledochus kaum zu sichten. Vorübergehend imponiert der Halsteil der Gallenblase als duct. choledochus. Es wird hier ein Kehr'sches „T" Drain eingeführt. Es entleert sich hier ziemlich reichlich trübe, jauchige Galle. Der Choledochus selbst ist kaum zu fühlen, so tief ist seine Lage. Schichtnaht der Bauchdecken bis auf die Drainage. Einnähen des Fundus in die Bauchdecke. Incission der Gallenblase. Entleerung von reichlich dicken Steinen, die facetiert sind. Haben durchschnittlich Wallnußgröße. Drainage des Fundus der Gallenblase durch die Punktionsöffnung. Im übrigen Schichtnaht der Bauchdecken. Neben das Drain zwei Jodoform-Gazestreifen.

BAKT. UNTERSUCHUNG:

In der Galle Bazillen der Coli- und Proteusgruppe nachgewiesen.

POSTOP. VERLAUF:

Temperatur abgefallen. Allgemeinbefinden etwas besser. Seit gestern Morgen Temperatur wieder angestiegen. Macht einen toxischen Eindruck. Aus dem Drain entleert sich mäßig viel Galle. Pulsfrequenz steigt an. Hinfälliges Wesen. Gegen Morgens 5 Uhr unter zunehmender Herzschwäche Exitus.

Patientin H. F. Ehefrau.

DIAGNOSE:

Cholecystitis mit Gallen-Peritonitis im Oberbauchraum, Cholelithiasis, Pankreatitis serosa.

OPERATION:

Cholecystektomie, Spaltung der Pankreaskapsel, Drainage.

ANAMNESE:

Gestern Mittag plötzlich Auftreten von drückenden und stechenden Schmerzen im Oberbauchraum. Die Schmerzen waren nicht sehr heftig. Heute Morgen wurden die Schmerzen stärker. Aufstoßen und Brechreiz. Kein Erbrechen. Die Schmerzen waren wieder im rechten Oberbauch lokalisiert, sodaß der hinzugezogene Magenspezialist an ein Ulcus dachte. Dr. Flörcken, der als Konsiliarius hinzugezogen wurde, stellte die Diagnose: Gallenblasenperforation, fest, und ordnete sofortige Krankenhausüberweisung zur Operation an.

STATUS:

mittelgroße, mittelkräftige Frau in leidlichem, gutem Ernährungszustand
Zunge: feucht und belegt.
Innere Organe: o. B.
Abdomen: querverlaufende, reaktionslose, etwa 15 cm lange, kaum auffallende Operationsnarbe im Unterbauch, Leib selbst weich, im rechten Oberbauch geringgratige Muskelspannung und Druckschmerz unterhalb des rechten Rippenbogens. Darmperistaltik nicht pathologisch verändert.
Temperatur: 37,7. Puls: regelmäßig, 95.

OPERATION:

Schnitt in der Mittellinie. Mäßig fettreiche Bauchdecken, Durchtrennung des lig. teres. Unter dem rechten Rippenbogen entleert sich gelbliche Flüssigkeit. Verlängerung des Schnittes nach unten. Gallenblase stark prall gespannt, stark vergrößert. Am Choledochus-Duodenum-Winkel ausgedehnte gallige Gewebsdurchtränkung, auch in der freien Bauchhöhle Galle, an einigen Stellen Fibrinauflagerungen. Eine Perforationsöffnung der Gallenblase läßt sich nicht sichten. Vorsichtige subseröse Ausschälung der Gallenblase bis zum Cysticus. Abtragen der Gallenblase. Konkremente im Choledochus sind jetzt nicht zu fühlen. Doppelte Unterbindung des Cysticus. Kontrolle des Pankreas. Exsudat der Pankreaskapsel. Die einzelnen Lappen des Pankreas sind durch ein interlobäres Exsudat von einander getrennt und heben sich deutlich ab. Die Pankreaskapsel wird gespalten. Auf den Cysticus ein Drain, daneben ein Jodoform-Gazestreifen. Schichtnaht der Bauchdecken.

PRAEPARAT:

In der aufgeschnittenen Gallenblase eine ganze Menge kirschenkerngrosser Steine. Schleimhaut geschwollen. Gallenblasenwand durch Oedem verdickt.

EPRIKRISE:

Da eine sichtbare Perforationsöffnung an der Gallenblase nicht besteht, handelt es sich mit größter Wahrscheinlichkeit um eine Peritonitis durch Diapedese bedingt. Man könnte denken an eine beginnende Pankreatitis als Ursache des ganzen Krankheitsbildes.

POSTOP. VERLAUF:

Bisherige Temperatur abends 38,5. Nebenbefund: Parotitis. Nach 6 Tagen nur noch geringe Sekretion aus dem Gallendrain. Nach 14 Tagen mit gutem Allgemeinbefinden entlassen.

SCHRIFTTUM.

Archiv für klin. Chir.

1. Blad Bd. 109, Jahrgang 1918, Seite 101.
2. Schoemacker Band 113, Jahrgang 1920, Seite 126.
3. Ritter Band 118, Jahrgang 1921, Seite 118.
4. Retzlaff Band 153, Jahrgang 1928, Seite 745.
5. Bundschuh Band 161, Jahrgang 1930, Seite 549.
6. Popper Band 175, Jahrgang 1933, Seite 660.
7. Watanabe Band 187, Jahrgang 1936, Seite 496.

Beiträge zur klin. Chir.

8. Schievelbein Band 71, Jahrgang 1911, Seite 623.
9. Hügel Band 83, Jahrgang 1913, Seite 623.
10. Madlener Band 83, Jahrgang 1913, Seite 620.
11. Sick-Fränkel Band 85, Jahrgang 1913, Seite 687.
12. Schultze Band 95, Jahrgang 1915, Seite 494.
13. Hilgenberg Band 127, Jahrgang 1922, Seite 399.
14. Burghardt Band 128, Jahrgang 1923, Seite 209.

Beiträge z Chir. d. Gallenwege

15. Kehr.

Berliner klin. Wochenschrift

16. Wolff Jahrgang 1912, Nr. 50, Seite 2 354.
17. Nauwerk-Lübke Jahrgang 1913, Nr. 14, Seite 624.

Deutsche med. Wochenschrift

18. König Jahrgang 1919, Nr. 5, Seite 121.
19. Neuber Jahrgang 1921, Nr. 35, Seite 1 027.

Dtsche Zeitschrift f. Chir.

20. Wagner Jahrgang 1922, Band 126, Seite 116.
21. Sussig Jahrgang 1924, Band 186, Seite 279.
22. Bundschuh Jahrgang 1927, Band 203, Seite 233.

Mitteilungen aus dem Grenzgebiet d. Med. u. Chir.

23. Clairmont-v. Haberer Band 22, H. 1, Seite 154.
24. Doberauer Band 24, H. 2, Seite 305.

Münchener med. Wochenschrift

25. Hörhammer Jahrgang 1916, Nr. 41.
26. Schweinalzer Jahrgang 1919, Nr. 42, Seite 1 211.
27. Racic Jahrgang 1924, Nr. 52, Seite 1 820.
28. Waters-Ohly Jahrgang 1925, Nr. 38, Seite 1 598.

Wiener Klin. Wochenschrift

29. Vogel Jahrgang 1913, Nr. 28, Seite 1 153.

Wiener med. Wochenschrift

30. Riedel Jahrgang 1912, Nr. 4, Seite 246.
31. Fiebich Jahrgang 1920, Nr. 7, Seite 322.
32. Fabritius Jahrgang 1935, Nr. 47.

Zeitschrift f. klin. Medizin

33. Westphal Jahrgang 1929, Band 109.
34. Hoesch Jahrgang 1929, Band 110.

Zentralblatt f. Chir.

35. Burghardt Jahrgang 1921, Nr. 51, Seite 1 883.
36. Melchior-Wisliki Jahrgang 1927, Nr. 31, Seite 1922.
37. Popper Jahrgang 1930, Nr. 2, Seite 841.

TAGUNGEN.

Breslauer chir. Gesellschaft

38. Eichengrün, am 11. 6. 1928.
39. Wodarz, am 22. 6. 1932.
40. Brenken, am 20. 6. 1930.

Freie Verein d. Chir. Berlins

41. Neupert, 185te Sitzung am 14. 2. 1910.

Freie Verein. d. Chir. Wiens

42. Koritschoner, am 14. 12. 1922.

Gesellschaft d. Chir. Wiens

43. Finsterer, am 10. 3. 1938.

Mittelrhein Chir. Verein.

44. Noetzel, am 22. 11. 1913.

AUSLAENDISCHES SCHRIFTTUM.

England.

Brit. med. journ

45. Braithwhaite Jahrgang 1913, Mai 24.
46. Cocke Jahrgang 1924, Nr. 3 311, Seite 1 048.

Ann. Surg

47. Mitchel 88, 200/203, 1928.
48. Müller 97, 464/465, 1933.
49. Philips 97, 359/361, 1933.
50. Star Judd-Philips 98, 359/361 1933.
51. Niemeier 99, 922/924 1934.
52. Eliason-Langhlin 99, 912/914 1934.

Arch. of intern. med.

53. Steinberg-Goldblatt Band 39, Nr. 3, Seite 446, 1927.

Arch. Surg.

54. Stanley-Mentzer 29, 227/241, 1934.

Internat. journ. of Surg

56. Frank Band 35, Nr. 5, Seite 153, 1922.

Surg. gynec. and obstetr

57. Lapenta Band 20, Nr. 5, 1915 Mai.

Frankreich.

Bull. Soc nat. Chir. Paris.

58. Mondor 60, Seite 379, 1934.

Lyon Chir.

59. Desjaques 27, 307/313, 1930.

Presse méd

60. Mayer-Mai Nr. 90, 1924, Nov. 8. Seite 883.

Ref gaz. d. hopitaux

61. Lapointe 99. Jahrgang, Nr. 4, 1926.

Revue de Chir.

62. Johansson 32. Jahrgang, Nr. 12.
63. Cotte, 31. Jahrgang, Nr. 3.
64. Guibé 34. Jahrgang, Nr. 34.

Revue franc. de méd. et de Chir.

65. Favreul Band 24, Seite 306, 1912.

Soc. de chir. Seance

66. Ombrédanne du 4. 6. 1930, Gaz. hop. 1930, Nr. 52.

Strasbourg méd

67. Boll Jahrgang 83, Nr. 3, Seite 83, 1925.

Thèse Paris

68. Machefer 1913.

Holland.
Holländ Gesellschaft f. Chir.
69. Sträter, am 17. 12. 1911.
Geneesk. Tijdschr. v. Med Indie
70. Lesk Band 53, H. 3, Seite 356, 1913.
Italien.
Ann ital. Chir.
71. Latteri 10, 66/82, 1931.
Arch. Soc. ital. chir.
72. Bombi H. 4, 1925.
73. Pocci Seite 816/822, 1933.
74. Tatanelli Seite 332, 1934.
75. Bombi Seite 425/452, 1939.
Atti mem Soc. lomb. Chir.
76. Ciminata 1, 626/632 und 881/892, 1933.
29. Congr. ital. d. chir.
77. Dominici ottobre 1922, parte 2, Nr. 4, 1923.
Policlinico sez. prat.
78. Marinacci 1925, Nr. 41.
Policlinico sez. med.
79. Brugnatelli Jahrgang 20. Nr. 12, Seite 544, 1913.
Riforma med.
80. Bombi 1930 H. 1.
81. Pozzi 1932 H. 45.
82. Amadori 1933, H. 12.
83. Muscatello 1933, H. 17.
84. Calzavaro 1935, H. 44.
Semana med.
85. Fazio 1929, H. 3.
Boll. poliam. Ronzoni
86. Pozzi 7, 25/152, 1933.
Giorn. di Chir. med
87. Razzaboni Jahrgang 2, 1921, H. 7, Seite 652, H. 18, Seite 692.
Japan.
Okayama-Igakkai Zasshi
88. Iwatô 45, Seite 2 503, 1933.
Nordländer.
Acta chir. scandinavica
89. Köllmark Band 57, Seite 169, 1924.
90. Schönbauer Band 57, Seite 342, 1924.
Hygiea
91. Johansson 1913, Nr. 4.
Ugeskr. Laeg
92. Mikaelsen 102, Seite 737, 1940.
Älias Polen.
Polski przeglad chir
93. Nowicki 1925, Band 4, H. 4, Seite 26.
94. Butkiewicz 1933, Band 13, H. 12, Seite 7/33.
95. Butkiewicz 1934, Seite 146/167 und 270/291.
U. d. s. S. R.
Novi chirurgitscheski Arch.
96. Maksimowitsch Band 1, H. 4, Seite 514, 1922.
97. Powolotzki Nr. 12, Seite 802, 1923.
98. Gadziev Nr. 29, Seite 324, 1933.

Vestn Chir.
99. Teplitz H. 58/60, Seite 133—142, 1930.
Vracebuaja gaz.
100. Gurevic Nr. 16, Seite 1 202/1 208, 1927.
Z. sovrem. Chir.
101. Vasa 6, Seite 250/258, 1931.
Z. teor. i. prakt. Med
102. Günzburg 4, Seite 191/196, 1930.
2. Chir. Kongress zu Odessa
103. Cassownikow, am 12.—15. 9. 1924.

Serbien.

Südslaw. Kongr. f op. Med. in Belgrad
104. Krstic, am 18.—20. 9. 1911.
Lijecnicki vjesnik
105. Bencevic Jahrgang 45, H. 3, Seite 88, 1923.

Schweiz.

Korresp.blatt f. schw. Aerzte
106. Jahrgang 1915, Nr. 16, Seite 502.
Schweiz. med. Wochenschrift
107. Ruppauer 1935, Nr. 3.

Alias Tschechei.

Vasopis lékarno ceskych
108. Polak Jahrgang 60, Nr. 33, Seite 495, 1921.

Ungarn.

11. ungar. chir. Tagg. zu Budapest
109. Tessenyi, am 11.—13. 9, 1922.

Buchdruckerei Joh. Göb, Bad Orb